ZEITSCHRIFT FÜR PRAKTISCHE AUGENHEILKUNDE
& AUGENÄRZTLICHE FORTBILDUNG

APRIL I 2025 I 46. JAHRGANG I 4. HEFT

Schmerzlose Sehverschlechterung: Amotio, Nachstar, fortschreitendes Glaukom oder steckt mehr dahinter?

ELKE KUPITZ
BÜNDE

KADEN

Diese PDF-Datei darf nur für nicht kommerzielle Zwecke verwendet werden und nicht in privaten, sozialen und wissenschaftlichen Plattformen eingestellt werden. © Kaden Verlag 2025, www.kaden-verlag.de

Schmerzlose Sehverschlechterung: Amotio, Nachstar, fortschreitendes Glaukom oder steckt mehr dahinter?

ELKE KUPITZ
BÜNDE

Die Patientin

Eine 65-jährige Patientin stellt sich mit seit einigen Monaten voranschreitender Sehverschlechterung vor. Am rechten Auge sehe sie mittlerweile wie durch eine Jalousie.

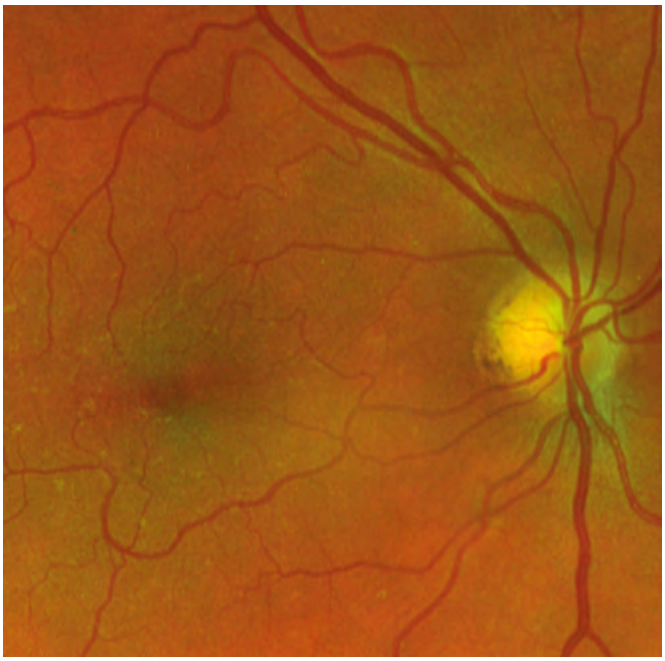

Abbildung 1: Fundusfotografie des rechten Auges (Optos P200DTx). Man sieht eine seit 2 Jahren bekannte superotemporale Papillenblässe. Im superonasalen Anteil erscheint die Papille farbärmer. Ansonsten besteht ein unauffälliger Fundusbefund.

Vorbefund

Fast 2 Jahre zuvor hatte die Patientin rechts eine hochblasige Amotio retinae erlitten, die mittels Vitrektomie mit Endodiathermie und Gasendotamponade behandelt wurde.

Postoperativ waren bei der Patientin Intraokulardruckwerte bis 32 mmHg aufgetreten. In der Folge wurde beidseits eine Kataraktoperation durchgeführt. Danach war, bis auf eine sektorielle superotemporale Papillenblässe am rechten Auge, die zentrale Netzhaut ohne pathologischen Befund und es imponierte eine Cup-Disk-Ratio von 0,3 rechts sowie 0,2 links. Zuletzt hatte die Patientin sich 6 Monate zuvor beschwerdefrei vorgestellt. Damals betrug die Sehschärfe beidseits 1,0 sowie der Intraokulardruck (IOD) rechts 14 und links 15 mmHg.

Befund

Die Sehschärfe beträgt rechts 0,1 und links 0,63, der IOD rechts 31 und links 20 mmHg. Ein relatives afferentes Pupillendefizit rechts liegt vor. Funduskopisch ist beidseits kein Hinweis auf eine Netzhautablösung oder eine Papillenschwellung zu erkennen. Im Vergleich zum Vorbefund ist rechts die Papille nun zusätzlich auch superonasal farbärmer (Abbildung 1). Die linke Papille ist unauffällig.

In der automatischen Perimetrie (Abbildung 2) besteht am rechten Auge eine konzentrische Gesichtsfeldeinschränkung bis auf die zentralen 2 Grad. Am linken Auge liegen ausgeprägte relative und absolute Gesichtsfelddefekte unter Aussparung der zentralen 3 Grad vor. Das absolute Skotom respektiert inferior die Mittellinie.

Im OCT ist die peripapilläre retinale Nervenfaserschicht (RNFL) rechts im Vergleich zur normativen Datenbank verdünnt. Die Verdünnung ist besonders im superonasalen Bereich ausge-

© KADEN VERLAG / NUR ZUM PERSÖNLICHEN GEBRAUCH

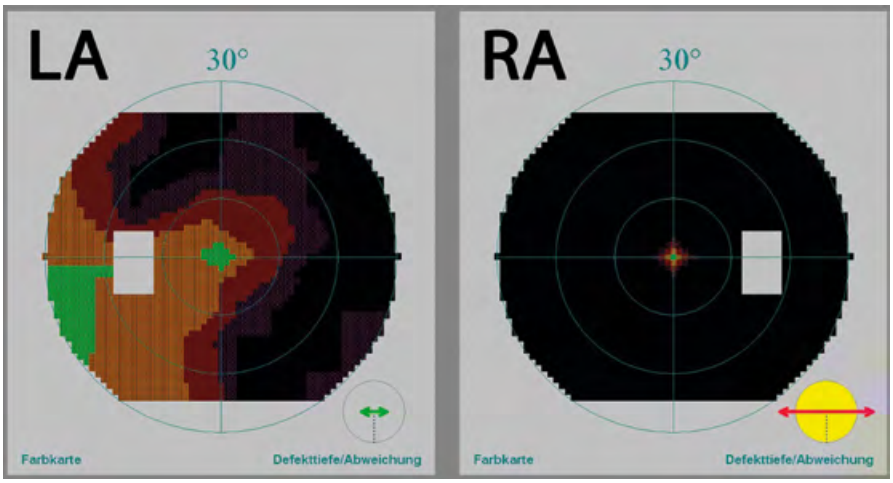

Abbildung 2: Gesichtsfeldbefund beider Augen (Oculus Twinfield, SPARK-Modus, zentrale 30 Grad). Rechtes Auge: Konzentrische Gesichtsfeldeinschränkung mit Aussparung der zentralen 2 Grad. Linkes Auge: Ausgeprägte relative und absolute Gesichtsfelddefekte unter Aussparung der zentralen 3 Grad. Das absolute Skotom scheint inferior die Mittellinie zu respektieren.

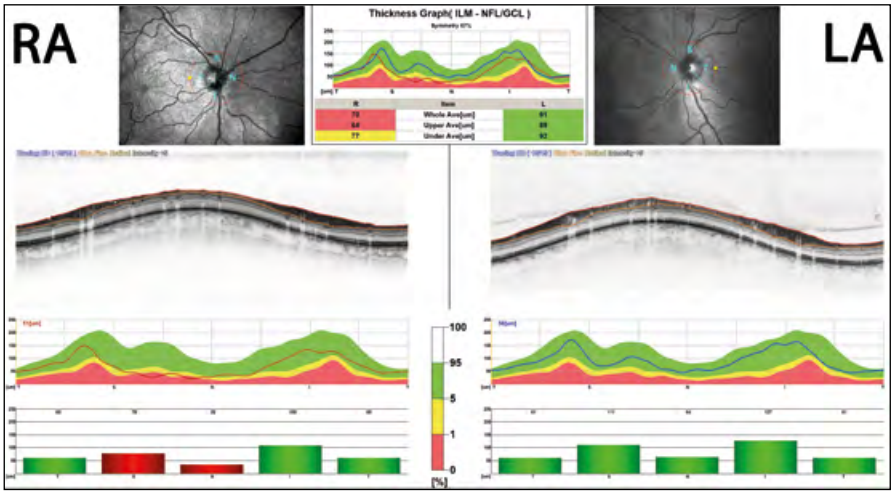

Abbildung 3: Optische Kohärenztomografie (Nidek OCT RS-3000) mit Darstellung der peripapillären retinalen Nervenfaserschicht (RNFL). Rechtes Auge: Verdünnung der RNFL besonders im superonasalen Bereich. Linkes Auge: Ohne pathologischen Befund.

Tabelle 1: Gemäß der Weltgesundheitsorganisation (WHO) werden Meningeome nach fein-geweblichen Kriterien in 3 Schweregrade eingeteilt:

WHO-Grad	Klinik	Anteil
Grad I	■ benigne, langsam wachsende Tumoren ■ Rezidivrate von 7–20 % ■ operative Entfernung ermöglicht die Heilung	70 %
Grad II	■ gutartig, wachsen häufig infiltrativ ■ Rezidivneigung 30–40 % ■ Überlebenszeit nicht wesentlich eingeschränkt	27 %
Grad III	■ schnell wachsende maligne Tumoren mit einer Infiltration des Gehirn ■ Rezidivneigung 50–80 % ■ eingeschränkte Überlebenszeit	3 %

prägt. Es gibt keinen Hinweis auf eine Nervenfaserschwellung. Links ist die peripapilläre RNFL ohne pathologischen Befund (Abbildung 3).

In der Zusammenschau der Befunde ist ersichtlich, dass sich keine dem Ausmaß der Gesichtsfelddefekte entsprechenden anatomisch-pathologischen Korrelate im Auge finden.

Aufgrund der unklaren Sehverschlechterung werden daher eine Magnetresonanztomografie des Neurokraniums (cMRT) sowie eine internistische und allgemein-neurologische Abklärung veranlasst. Gleichzeitig wird mit einer IOD-senkenden Lokaltherapie (Timolol und Dorzolamid Augentropfen zweimal täglich beidseits) begonnen. Unter der Medikation normalisiert sich der IOD.

Acht Tage nach der Akutvorstellung erfolgt ein cMRT (Abbildung 4a und 5a). Zu sehen ist eine zirka 2x2 cm große homogene, hyperperfundierte, extraaxiale Raumforderung suprasellär. Die Raumforderung liegt paramedian rechts der Mittellinie, sie ist vom intrakraniellen Abschnitt des rechten Nervus opticus und vom Chiasma opticum nicht abzugrenzen. Differenzialdiagnostisch stehen nun ein Gliom oder ein Meningeom im Raum.

Diagnose: Transitionales Meningeom

Die Patientin wird 6 Wochen nach der Akutvorstellung stationär in der Neurochirurgie aufgenommen. Es erfolgt eine mikrochirurgische Resektion und histologische Befundsicherung des Tumors über eine osteoplastische rechts frontolaterale Kraniotomie. Histologisch wird ein transitionales Meningeom WHO Grad 1 diagnostiziert. Das postoperative cMRT (Abbildung 4b, 5b) zeigt eine vollständige Tumorentfernung ohne sekundäre zerebrale Veränderungen.

 © KADEN VERLAG / NUR ZUM PERSÖNLICHEN GEBRAUCH

Postoperativ gute Symptomregredienz

Die Sehschärfe steigt in den folgenden drei Monaten nach der Tumorresektion auf 1,0 beidseits an. Der IOD liegt unter fortgeführter Lokaltherapie bei 11 bzw. 10 mmHg. Die Gesichtsfelddefekte rechts sind deutlich regredient, links tritt im weiteren Verlauf eine vollständige Normalisierung des Gesichtsfelds ein (Abbildung 6).

Zu diesem Zeitpunkt lässt sich in der optischen Kohärenztomografie OCT) am rechten Auge eine nasal der Fovea betonte Verdünnung des Ganglienzellkomplexes (GCC) nachweisen (Abbildung 7). Am linken Auge imponiert ein fast normaler GCC. Diese Ergebnisse korrelieren gut mit dem Gesichtsfeldbefund. Eine Evaluation des GCC zum Zeitpunkt der Erstvorstellung wäre hier sehr interessant gewesen, wurde aber leider nicht durchgeführt.

Im weiteren Verlauf zeigt sich im OCT kein Rückgang der peripapillären retinalen Nervenfaserschicht (Abbildung 8). Die Patientin ist subjektiv beschwerdefrei. Das cMRT 6 Monate nach der Operation ergibt keinen Anhalt für ein Rezidiv.

Tuberculum-sellae-Meningeom

Zu den Tumoren mit chiasmaler Kompression gehören: Hypophysenadenome (65 %), Kraniopharyngeome (12 %), Gliome (9 %) und Meningeome (8 %) [1].

Tuberculum-sellae-Meningeome (TSM) machen zirka 5–10 % aller intrakraniellen Meningeome aus [2]. Sie entspringen in der Dura des Tuberculum sellae, im Sulcus chiasmaticus und im Limbus sphenoidale [3]. Am häufigsten werden TSM mit einem schmerzfreien progressiven Visusrückgang (uni- oder bilateral) und Gesichtsfelddefekten symptomatisch [4]. Bei einem TSM tritt häufig eine ipsilaterale Sehnervenschädigung mit Zentralskotom, wobei sich am anderen Auge charakteristischerweise eine superotemporale Quadrantenanopsie zeigt (Anterior-junction-Syndrom). Dies wird durch eine Verletzung der inferonasalen Optikusfasern verursacht, welche sich zuerst im Chiasma kreuzen und schleifenartig im kontralateralen Sehnerv verlaufen [5, 6]. Dieser kontralaterale Gesichtsfelddefekt wird häufig übersehen, wodurch der Hinweis auf eine Chiasmaläsion nicht erkannt wird [6]. Je nach Lokalisation des Tumors können die Gesichtsfelddefekte aber deutlich variieren. Die Bildgebung erfolgt mittels MRT. Die Behandlung ist chirurgisch über einen subfrontalen oder endonasalen Zugang [7].

OCT als prognostischer Faktor für die Rehabilitation von Visus und Gesichtsfeld

Die Frage von prognostischen Faktoren bzgl. des Sehvermögens bei Tuberculum-sellae-Meningeomen ist noch nicht eindeutig geklärt. Mehrere Studien nennen z. B. das Ausmaß und die Dauer der Sehbeschwerden, die Größe des

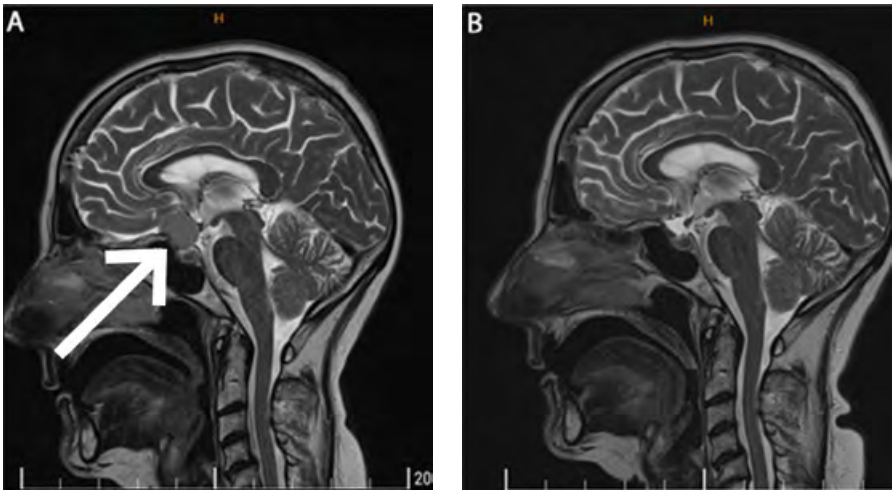

Abbildung 4: Kranielle Magnetresonanztomografie. Sagittalschnitte T2-TSE (a). Präoperativ liegt eine zirka 2x2 cm große homogene Raumforderung suprasellär vor (weißer Pfeil). (b) Befund nach der Tumorresektion

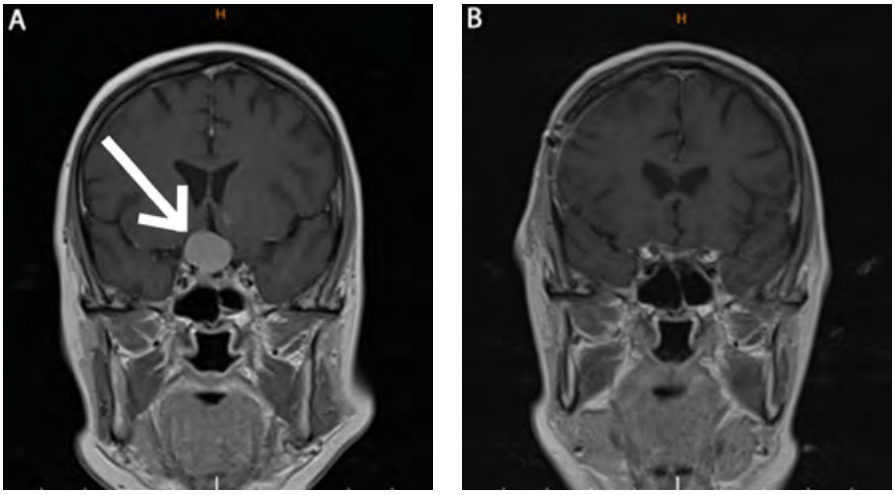

Abbildung 5: Kranielle Magnetresonanztomografie. Koronarschnitte T1-SE nach Kontrastmittelgabe (a). Präoperativ liegt eine zirka 2x2 cm große homogene, hyperperfundierte, extraaxiale Raumforderung suprasellär vor (weißer Pfeil). (b) Befund nach der Tumorresektion

© KADEN VERLAG / NUR ZUM PERSÖNLICHEN GEBRAUCH

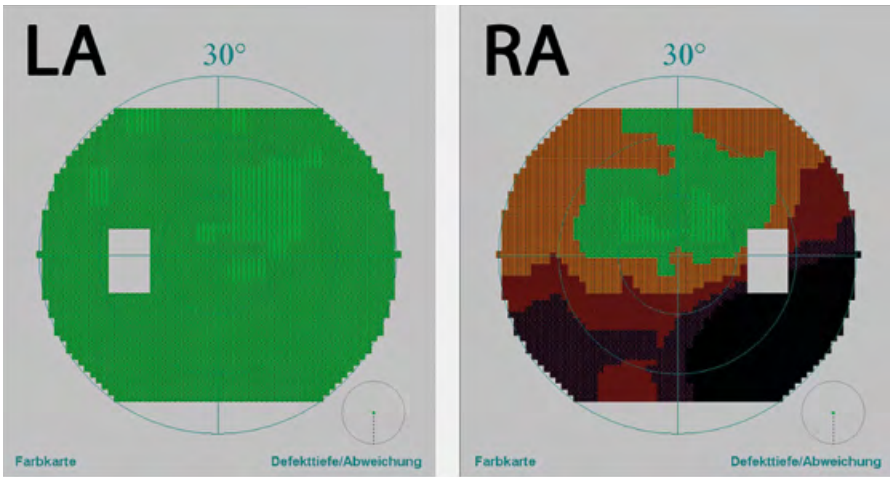

Abbildung 6: Gesichtsfeldbefund (Oculus Twinfield, SPARK-Modus, zentrale 30 Grad) postoperativ 1 Jahr nach symptomatischer Erstvorstellung. Am linken Auge liegt eine vollständige Regredienz der Defekte vor. Am rechten Auge besteht superior eine deutliche Verringerung der Gesichtsfelddefekte, mit nur noch relativen Skotomen.

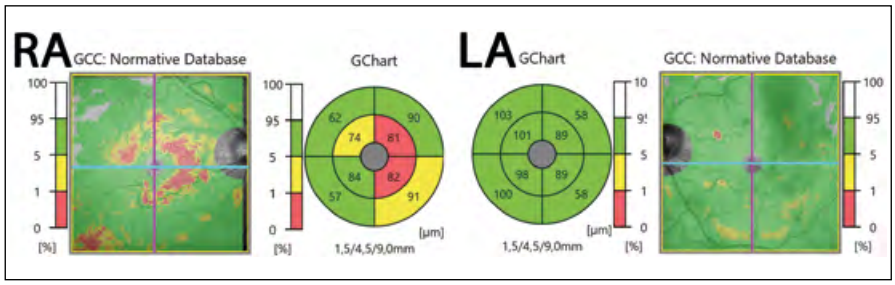

Abbildung 7: Optische Kohärenztomografie (Nidek OCT RS-1 Glauvas) postoperativ. Rechts: Verdünnung des GCC mit Betonung der nasalen Quadranten in der Makula, Links: zarte Verdünnung des GCC inferior

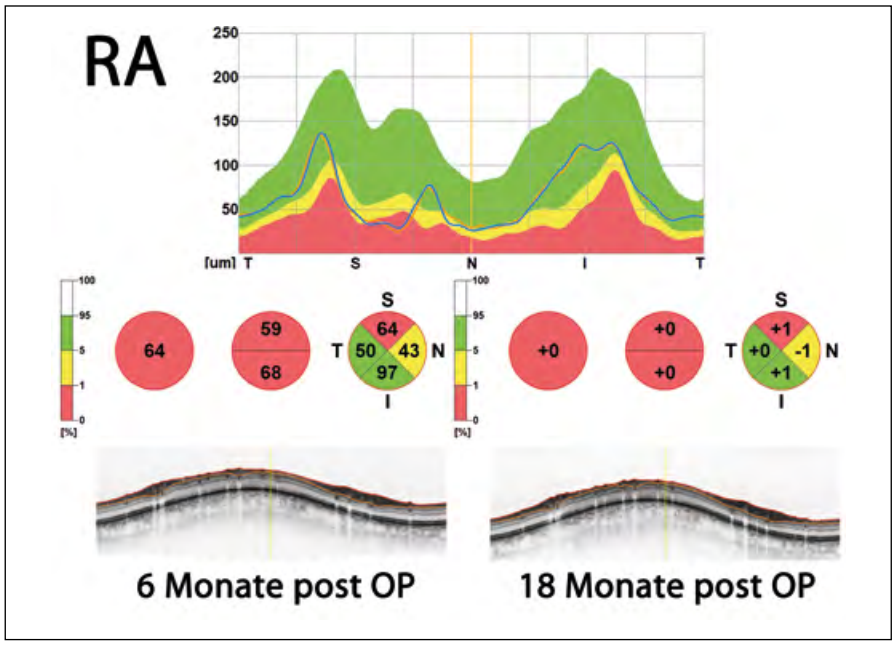

Abbildung 8: Optische Kohärenztomografie (Nidek OCT RS-3000) mit Darstellung der peripapillären retinalen Nervenfaserschicht 6 und 18 Monate postoperativ. Es ist kein weiterer Verlust von Nervenfasern zu sehen.

Tumors und die Gefäßbeteiligung als prognostische Faktoren für die visuelle Rehabilitation [8, 9, 10]. Mit einer ungünstigen Prognose gehen ein dünner, atrophischer Sehnerv, eine Ummantelung des Nervs oder eine Tumorhaftung am Untergrund einher [9]. Die Verbesserung des Sehvermögens tritt häufig innerhalb der ersten Wochen nach der Operation auf, nach einem Jahr wurde keine weitere Veränderung mehr festgestellt [10].

Neuere Publikationen kommen zu dem Ergebnis, dass die RNFL und der GCC als prognostische Faktoren für die postoperative Erholung von Sehschärfe und Gesichtsfelddefekten geeignet sind [11, 12, 13, 14]. Allerdings schließt ein dünner GCC eine postinterventionelle Verbesserung nicht aus [15]. Dieses Wissen kann augenärztlich für die Ersteinschätzung und Beratung der Patienten hilfreich sein.

Danksagung an Dr. Michael Imort von der Radiologischen Praxis DIRANUK (Bünde) für die Bereitstellung der MRT-Aufnahmen.

LITERATUR

1. *Lang GK, Lang GE (2015)* Augenheilkunde essentials. Thieme, Stuttgart
2. *Al-Mefty O, Smith RR (1991)* Tuberculum sellae meningiomas. In: Meningiomas (Hrsg.: Al Mefty O) S 395–411. Raven Press, New York
3. *Ajlan AM, Choudhri O, Hwang P, Harsh G (2015)* Meningiomas of the tuberculum and diaphragma sellae. J Neurol Surg B Skull Base 76: 74–79
4. *Hayhurst C, Teo C (2011)* Tuberculum sella meningioma. Otolaryngol Clin North Am 44: 953–963; viii–ix
5. *Kanski J (2008)* Klinische Ophthalmologie: Lehrbuch und Atlas. Urban & Fischer, München
6. *Somlai J, Kovacs T (2016)* Neuro-Ophthalmology. Springer, Heidelberg
7. *Li Y et al (2022)* Individualized surgical treatment of giant tuberculum sellae meningioma: unilateral subfrontal approach vs. endoscopic transsphenoidal approach. Front Surg 9: 990646
8. *Galal A et al (2010)* Determinants of postoperative visual recovery in suprasellar meningiomas, Acta Neurochir (Wien) 152: 69–77

 © KADEN VERLAG / NUR ZUM PERSÖNLICHEN GEBRAUCH

9. *Bassiouni H, Asgari S, Stolke D (2006)* Tuberculum sellae meningiomas: functional outcome in a consecutive series treated microsurgically. Surg Neurol 66: 37–45
10. *Gregorius FK, Hepler RS, Stern WE (1975)* Loss and recovery of vision with suprasellar meningiomas. Neurosurg 42: 69–75
11. *Park HH et al (2015)* Use of optical coherence tomography to predict visual outcome in parachiasmal meningioma. J Neurosurg 123: 1489–1499
12. *Loo J, Tian J, Miller NR, Subramanian PS (2013)* Use of optical coherence tomography in predicting post-treatment visual outcome in anterior visual pathway meningiomas. Br J Ophthalmol 97: 1455–1458
13. *Leclerc A et al (2022)* Predictive factors of favorable visual outcomes after surgery of tuberculum sellae meningiomas: a multicenter retrospective cohort study. World Neurosurg 164: e557–e567
14. *Jeon C et al (2019)* Clinical efficacy of optical coherence tomography to predict the visual outcome after endoscopic endonasal surgery for suprasellar tumors. World Neurosurg 132: e722–e731
15. *Kapelushnik N, Dror S, Huna-Baron R (2023)* Prognostic value of optical coherence tomography characteristics in anterior visual pathway meningiomas. J Neuroophthalmol 43: 96–101

KORRESPONDENZADRESSE:

Dr. med. Elke Kupitz

Praxis Dres. Krüger und Kupitz
Wilhelmstraße 27
32257 Bünde

elkehk@gmx.de

© KADEN VERLAG / NUR ZUM PERSÖNLICHEN GEBRAUCH